

Doppelnieren

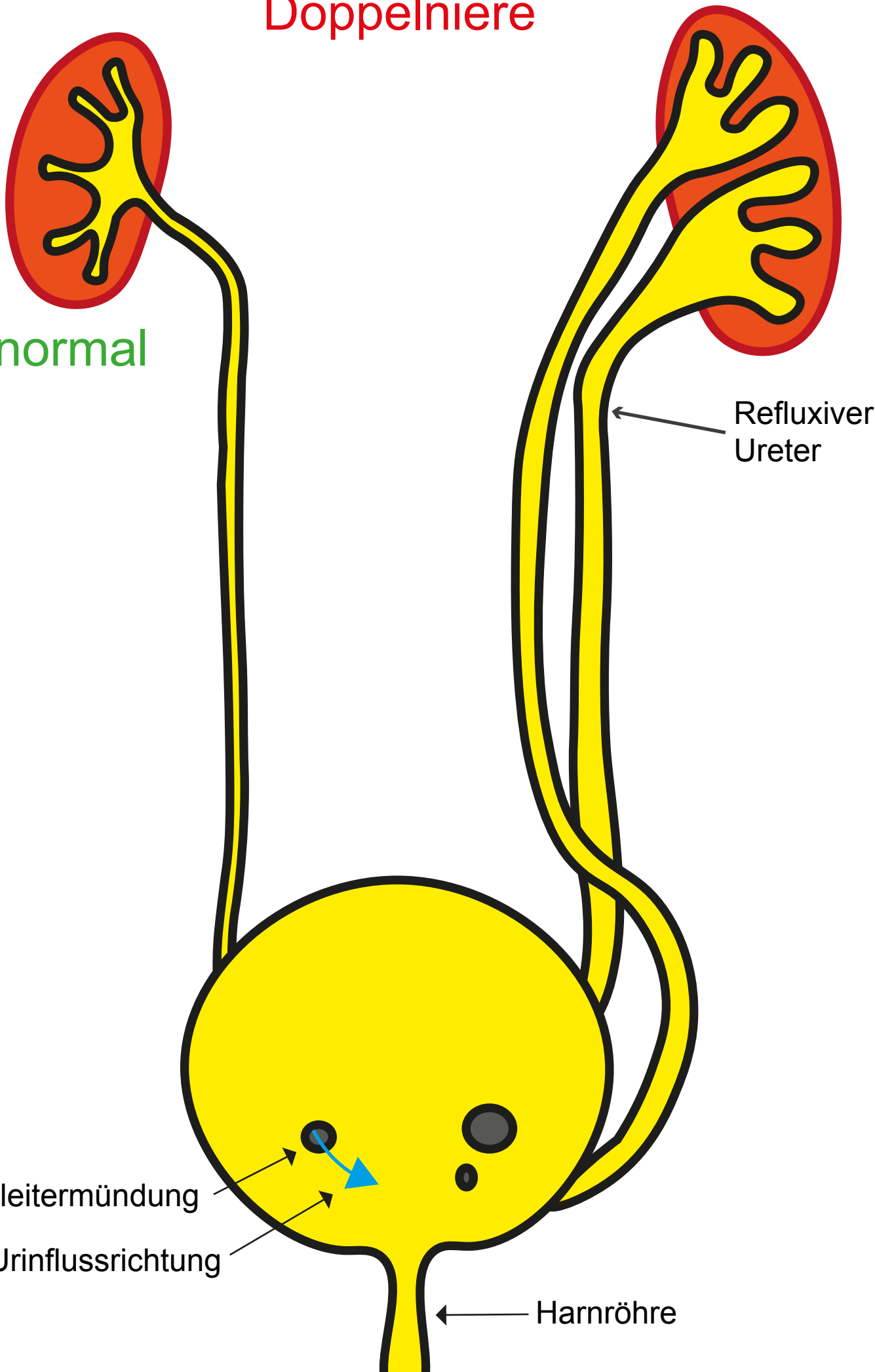
normal

Refluxiver Ureter

Harnleitermündung

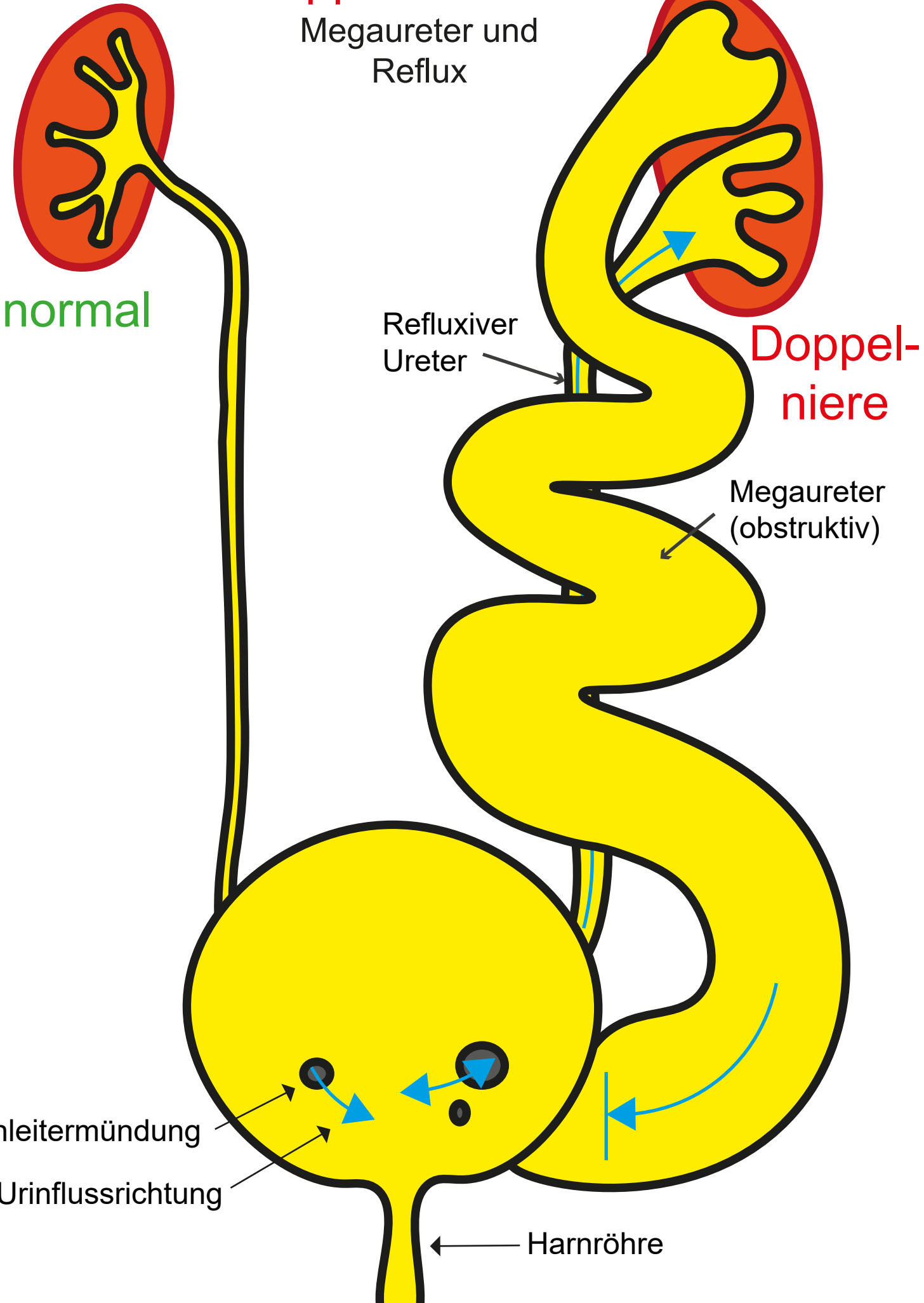
Urinflussrichtung

Harnröhre



Doppelniere 1/4

Megaureter und
Reflux



normal

Doppel-
niere

Refluxiver
Ureter

Megaureter
(obstruktiv)

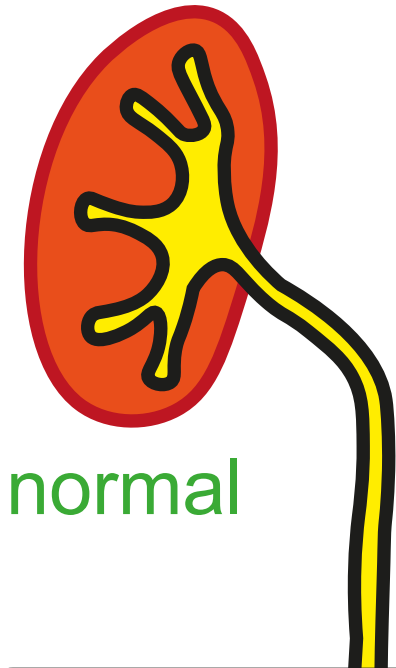
Harnleitermündung

Urinflussrichtung

Harnröhre

Doppelniere 2/4

Ureterocele



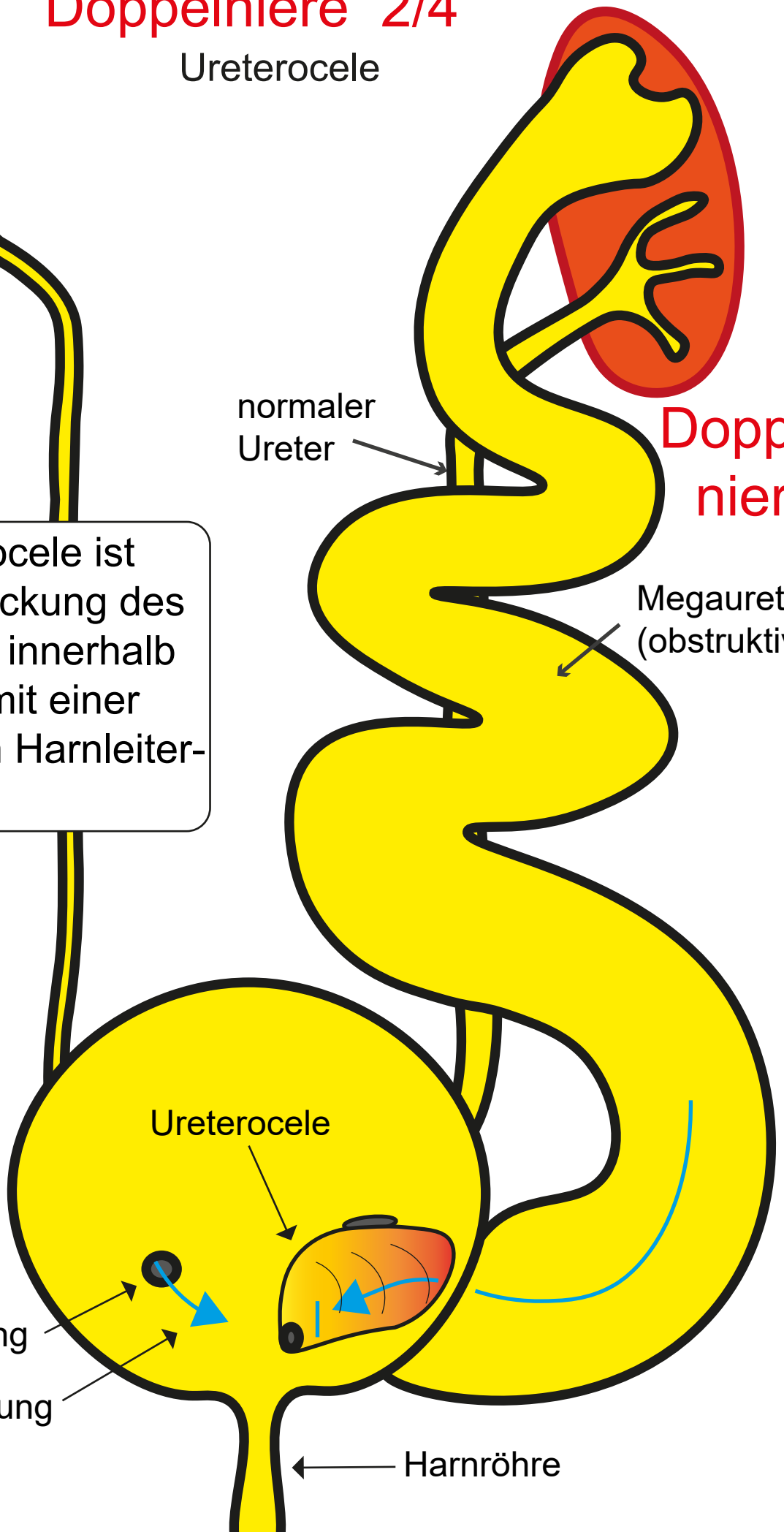
normal

Die Ureterocele ist eine Aussackung des Harnleiters innerhalb der Blase mit einer sehr engen Harnleitermündung.

normaler Ureter

Doppelniere

Megaureter (obstruktiv)



Ureterocele

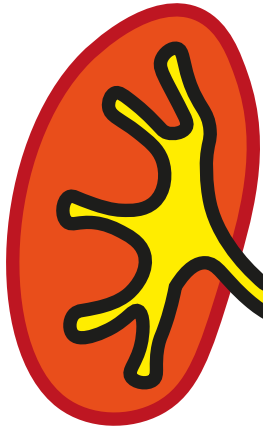
Harnleitermündung

Urinflussrichtung

Harnröhre

Doppelnieren 3/4

Therapie Ureterocele



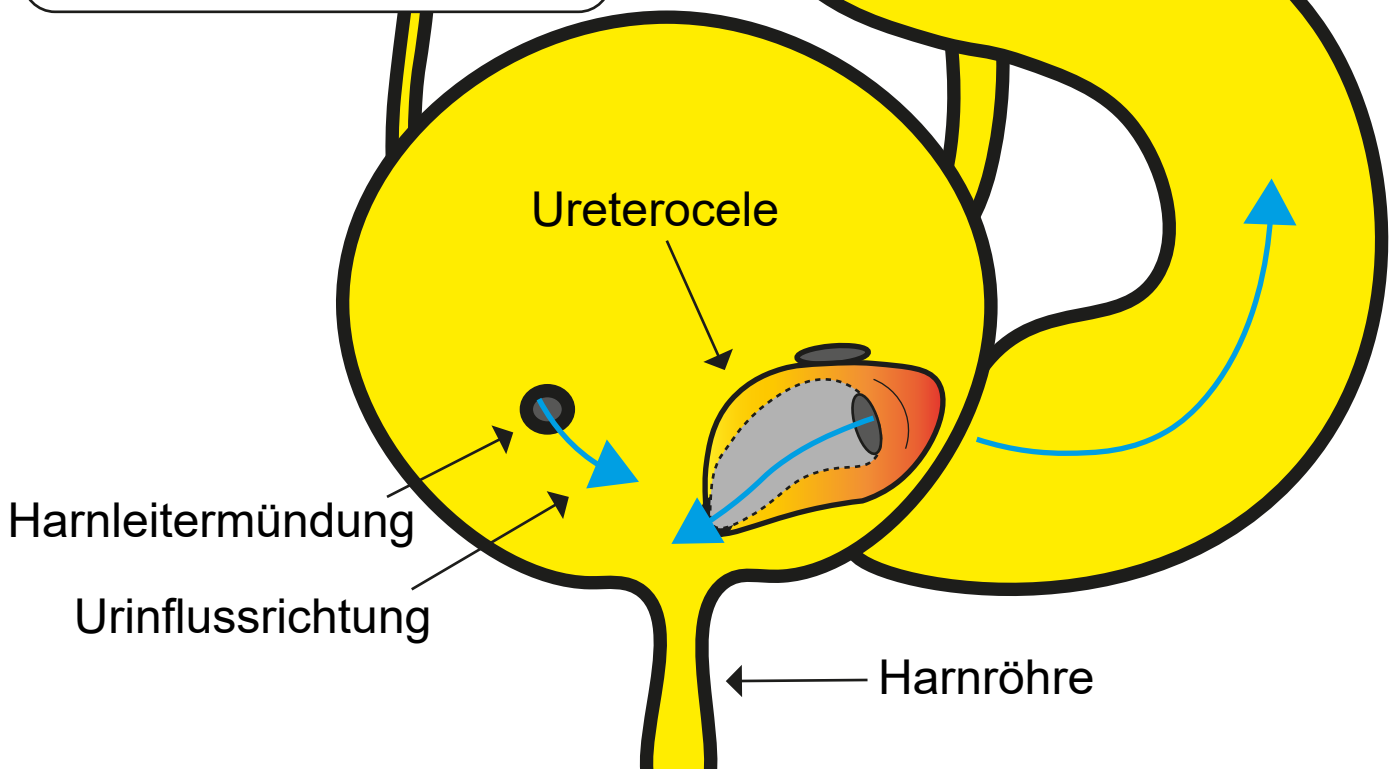
normal

Bereits im Säuglingsalter wird die Ureterocele durch die Harnröhre hindurch gefenstert, so daß der Urin frei abfließen kann. Mit 1-2 Jahren werden dann die Harnleiter neu eingepflanzt (siehe Ureterreimplantation)

normaler Ureter

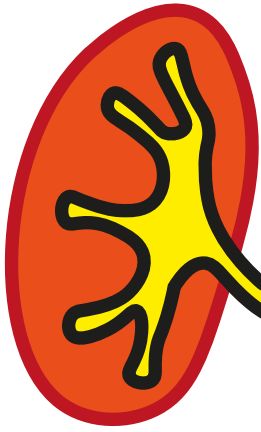
Doppelnieren

Megaureter (obstruktiv)



Doppelnieren

Ektoper Harnleiter



normal

Refluxiver Ureter

Doppelnieren

Megaureter (obstruktiv)

Harnleitermündung

Urinflussrichtung

Harnröhre

